

РЕГУЛЯЦИЯ ЦЕРЕБРАЛЬНОГО КРОВотоКА СПОСОБОМ КОРРЕКЦИИ БИОМЕХАНИЧЕСКИХ НАРУШЕНИЙ В ПОЗВОНОЧНО-ДВИГАТЕЛЬНЫХ СЕГМЕНТАХ У КИКБОКСЕРОВ ВЫСШЕЙ КВАЛИФИКАЦИИ

А.В. Шевцов

Санкт-Петербургский НИИ физической культуры

Впервые проведены ультразвуковые доплеровские исследования мозгового кровообращения у кикбоксеров. Выявлены нарушения кровообращения в церебральных сосудах и разработаны немедикаментозные способы их восстановительно-адаптивных изменений.

Наиболее выраженной и возникающей в первую очередь при повышенных физических нагрузках является компенсаторная перестройка церебральной сосудистой системы. Основные этапы этого процесса состоят в усилении гладкомышечных элементов стенки артериальных сосудов с изменением их внутреннего диаметра и повышении их тонуса за счет активации симпатической нервной системы [1, 5]. Результатом компенсаторных преобразований церебральных сосудов является смещение границ функционирования системы ауторегуляции мозгового кровотока. Обеспечение постоянства мозгового кровотока внутри ауторегуляторного диапазона осуществляется за счет сочетанного функционирования миогенного, метаболического, неврогенного и анатомического механизмов ауторегуляции. При определенном уровне артериального давления (АД) или показателей центральной гемодинамики спонтанная активность ауторегуляторных механизмов поддержания постоянства мозгового кровотока минимальна. В связи с этим при предъявлении функциональных нагрузок вазодилататорной направленности должно наблюдаться развитие однотипного по выраженности ответа у различных контингентов. Диапазон АД, сопровождающийся развитием подобных реакций, называется гомеостатическим [2, 3] и является оптимальным для поддержания мозгового кровотока на уровне, необходимом для нормального функционирования структур головного мозга [4].

До настоящего времени недостаточно изученным остается вопрос о степени изменений мозгового кровотока и его регуляции у спортсменов с высокими физическими нагрузками, имеющих мышечные дисбалансы, вызванные биомеханическими нарушениями в позвоночно-двигательных сегментах. В нашем исследовании проведена оценка фоновых и индуцированных показателей мозгового кровотока у здоровых лиц (группа 1) ($n = 35$) и спортсменов-кикбоксеров высшей квалификации (группа 2) ($n = 102$) до реабилитационных мероприятий разной направленности. Группа 2 была разделена на третью ($n = 63$) и четвертую группы ($n = 39$). В третьей группе после тренировочных занятий в течение 15–20 минут проводилась коррекция биомеханических нарушений позвоночно-двигательных сегментов устройством «Армос» (9 сеансов). В четвертой группе после тренировочных занятий в течение 15–20 минут проводился массаж спины преимущественно релаксационными приемами (9 сеансов) (табл. 1).

Комментируя данные табл. 1, в процессе изучения церебральной гемодинамики у кикбоксеров установлено увеличение систолической линейной скорости кровотока по сравнению с группой здоровых (не занимающихся активными видами спорта) обследуемых по всем церебральным артериям, кроме позвоночных: на 45–32 % (справа–слева) по средней мозговой артерии (СМА), на 13–6 % – по передней мозговой артерии (ПМА), на 45–15 % – по задней мозговой артерии (ЗМА), на 26 % – по основной артерии (ОА). По позвоночным артериям отмечено снижение линейной скорости кровотока на 75–52 %. Индекс резистивности (РИ) был повышен в значительной степени по всем крупным артериям: СМА – 14–37 %, ПМА – 17–23 %, ЗМА – 35–35%, ПА – 14–25 %, ОА – на 26 %.

Полученные результаты свидетельствуют о повышении тонуса артерий крупного и мелкого калибра в результате спазма и сужения просвета сосуда функционального характера (результат сокращения гладких мышц артерий и артериол), как защитного механизма при гиперкинетическом типе центральной гемодинамики. Основное внимание привлекает значительное повышение тонуса позвоночных и основной (базиллярной) артерий, сосудов вертебробазиллярной системы, участвующих в кровоснабжении жизненно важных центров дыхания и кровообращения. Первой особенностью является повышение тонуса позвоночных артерий до степени констриктивной ангиопатии, приводящей к снижению линейной скорости кровотока и ишемии. Второй – изменений мозгового кровообращения является значительное повышение индекса резистивности – на 17–37 % в каротидных бассейнах, и на 21–35 % – в вертебробазиллярной системе. Такой тип реакции микроциркуляторного русла в виде сужения пиллярных сосудов является защитным, как следствие включения

ауторегуляторных механизмов. Третьей особенностью мозговой гемодинамики кикбоксеров по сравнению с группой здоровых, не занимающихся активными видами спорта, является наличие межполушарной асимметрии по передним и задним мозговым артериям, что является следствием артериальной дистонии как в системе каротид, так и в вертебробазилярном бассейне. Полученные нами данные соответствуют специальным транскраниальным доплерографическим (ТКДГ) исследованиям А. Simon, G.A. Knutson,

которые продемонстрировали возникновение ангиоспазма позвоночных артерий с изменениями скоростей кровотока в вертебробазилярном бассейне при механическом раздражении симпатического сплетения у лиц с сублокациями в краниовертебральной области. В нашем случае, спазм артерий отмечался в сосудах крупного калибра с повышением индекса резистивности, что соответствовало спастическому доплеровскому паттерну (повышение систолической и снижение диастолической скоростей кровотока).

Таблица 1
Показатели церебрального артериального кровотока у обследуемого контингента и их изменения в процессе реабилитации

Показатели церебрального кровотока	I Группа здоровых n = 35	II Основная группа до воздействия n = 102	III Основная группа после воздействия устройством «Аромос» n = 63	IV Основная группа после воздействия спортивным массажем n = 39
Правая средняя мозговая артерия, ЛСК (см/с)	94,70 ± 19,50	137,40 ± 17,90*	96,53 ± 15,82**	129,89 ± 19,86
Правая средняя мозговая артерия, РИ	0,55 ± 0,080	0,63 ± 0,050*	0,55 ± 0,030**	0,61 ± 0,060
Правая передняя мозговая артерия, ЛСК (см/с)	76,40 ± 19,00	86,93 ± 22,76*	86,030 ± 15,81	90,96 ± 21,36
Правая передняя мозговая артерия, РИ	0,58 ± 0,020	0,68 ± 0,060*	0,56 ± 0,080**	0,65 ± 0,070
Левая средняя мозговая артерия, ЛСК (см/с)	95,70 ± 19,50	125,15 ± 18,40*	94,49 ± 15,010**	120,53 ± 19,47
Левая средняя мозговая артерия, РИ	0,54 ± 0,16	0,74 ± 0,050*	0,53 ± 0,050**	0,69 ± 0,060
Левая передняя мозговая артерия, ЛСК (см/с)	77,50 ± 17,40	82,62 ± 16,61	80,59 ± 12,18	84,24 ± 15,51
Левая передняя мозговая артерия, РИ	0,53 ± 0,18	0,65 ± 0,050**	0,54 ± 0,050**	0,59 ± 0,050
Межполушарная асимметрия по СМА (%)	4,10 ± 1,30	11,93 ± 10,50*	0,99 ± 1,20**	9,22 ± 12,62
Межполушарная асимметрия по ПМА (%)	2,50 ± 1,30	4,50 ± 0,50*	0,70 ± 0,040**	7,96 ± 14,11
Правая задняя мозговая артерия, ЛСК (см/с)	53,20 ± 16,20	77,85 ± 11,60*	53,35 ± 7,24**	68,80 ± 11,23
Правая задняя мозговая артерия, РИ	0,55 ± 0,15	0,74 ± 0,050*	0,53 ± 0,050**	0,58 ± 0,050***
Левая задняя мозговая артерия, ЛСК (см/с)	55,40 ± 15,10	63,12 ± 9,99*	57,20 ± 9,58**	59,050 ± 9,99
Левая задняя мозговая артерия, РИ	0,55 ± 0,12	0,74 ± 0,060*	0,52 ± 0,050**	0,69 ± 0,070
Межполушарная асимметрия по ЗМА (%)	3,80 ± 2,10	17,50 ± 15,50*	5,20 ± 3,80**	15,15 ± 18,62
Правая позвоночная артерия 4 сегмент, ЛСК (см/с)	56,60 ± 7,50	32,87 ± 11,59*	57,20 ± 6,61**	42,71 ± 8,31
Правая позвоночная артерия 4 сегмент, РИ	0,52 ± 0,060	0,59 ± 0,050	0,51 ± 0,050	0,59 ± 0,050
Левая позвоночная артерия 4 сегмент, ЛСК (см/с)	55,20 ± 3,50	36,72 ± 12,47*	57,65 ± 8,39**	40,43 ± 11,41
Левая позвоночная артерия 4 сегмент, РИ	0,52 ± 0,12	0,65 ± 0,060*	0,50 ± 8,39**	0,61 ± 0,060
Межполушарная асимметрия по позвоночным артериям (%)	1,20 ± 1,10	12,50 ± 8,50*	5,60 ± 2,60**	11,020 ± 10,80
Основная (базилярная) артерия, ЛСК (см/с)	58,00 ± 11,00	73,34 ± 13,86	68,35 ± 14,28	71,19 ± 14,01
Основная (базилярная) артерия, РИ	0,50 ± 0,040	0,63 ± 0,060*	0,55 ± 0,040**	0,59 ± 0,050

* – обозначение достоверности различий между показателями группы здоровых и группы испытуемых до воздействия;

** – обозначение достоверности различий между показателями группы испытуемых до и после аппаратного воздействия;

*** – обозначение достоверности различий между показателями группы испытуемых до и после воздействия массажем.

Актуальные проблемы здравоохранения. Двигательная активность. Образование. Спорт

Кровоток в позвоночных артериях снижался, что соответствовало ишемическому доплеровскому паттерну (снижение систолической и повышенные диастолической скоростей кровотока).

Проведен анализ степени снижения линейной скорости кровотока в сосудах головного мозга. У каждого обследованного лица лоцировано 9 церебральных сосудов. Из табл. 1 следует, что сосудов с признаками снижения линейной скорости кровотока (ЛСК) у здоровых не обнаружено. В группе кикбоксеров сосудов с гипоперфузией оказалось около 22 %. Главным образом, это были позвоночные артерии, чаще правая и левая, при одностороннем поражении – чаще правая позвоночная артерия. Во всех случаях нарушений кровотока по позвоночным артериям отмечался компенсированный кровоток по основной артерии за счет значительного повышения ее тонуса, когда скорость кровотока вследствие спазма повышалась на 1/3 от нормы. На рис. 1 видно, что значительное число обследуемых кикбоксеров (55 %) имело сниженные скорости кровотока по позвоночным артериям, 27 % имели нормальные скоростные показатели и 14 % – повышенные с признаками артериоспазма.

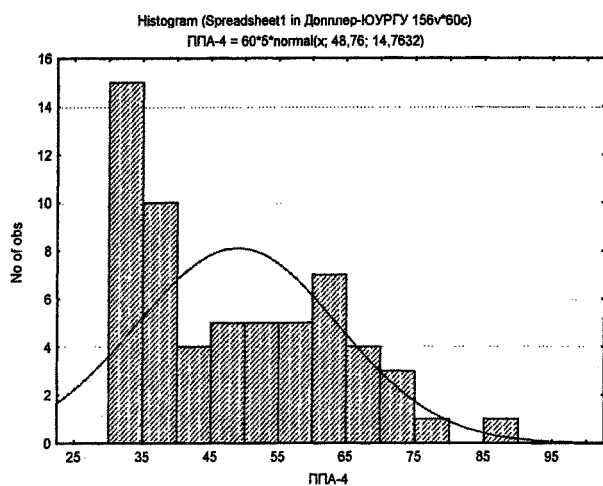


Рис. 1. Гистограмма плотности и ожидаемое распределение скоростей кровотока по позвоночным артериям в группе спортсменов-кикбоксеров до коррекции позвоночно-двигательных сегментов устройством «Армос»

После проведения реабилитационных мероприятий с устройством «Армос» состояние кровотока по позвоночным артериям значительно улучшилось (рис. 2) и мало изменилось в результате проведения релаксационных приемов спортивного массажа. Таким образом, изменение фоновых показателей кровотока по позвоночным артериям у спортсменов трех изученных групп характеризуется снижением числа сосудов с гипоперфузией по мере проведения лечебных мероприятий с использованием разработанного нами метода.

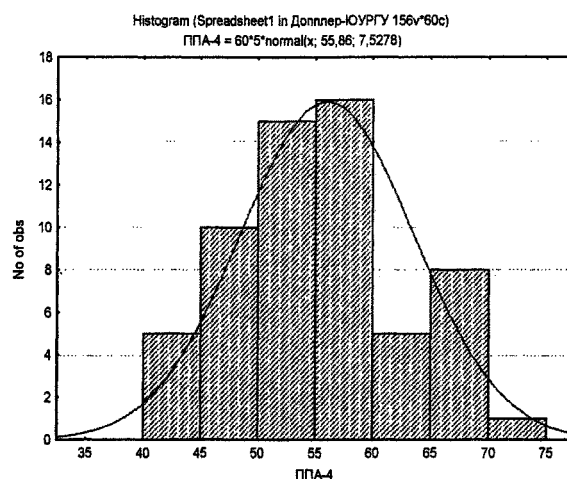


Рис. 2. Гистограмма плотности и ожидаемое распределение скоростей кровотока по позвоночным артериям в группе кикбоксеров после коррекции позвоночно-двигательных сегментов устройством «Армос»

Как видно из рис. 2, распределение скоростей кровотока по позвоночным артериям после коррекции позвоночно-двигательных сегментов (ПДС) устройством «Армос» стало близкими к нормальному и аппроксимируется синусоидой. Наибольшим является число обследованных с нормальными скоростями кровотока в вертебробазиллярной системе. Как правило, после коррекции ПДС устройством «Армос» происходило полное восстановление кровотока по позвоночным артериям с компенсацией кровотока по основной и задним мозговым артериям, играющим важную роль в кровоснабжении надсегментарных вегетативных структур и таламуса, участвующего в реализации самых различных функций ЦНС. Небольшим оказалось число кикбоксеров с незначительно сниженной скоростью кровотока (7 %) и повышенной более 65 см/с скоростью кровотока по позвоночным артериям (14 %). Эти случаи демонстрируют необходимость проведения дополнительных сеансов реабилитации и, возможно, необходимость врачебного контроля. Длительная и стойкая гиперперфузия спастического типа по позвоночным артериям без нарушений спектральных характеристик доплеровского сигнала демонстрирует функциональную стадию сосудистых расстройств – ангиодистонию, следующим этапом которой прогнозируется ремоделирование сосудистой стенки.

Таким образом, установлено, что у кикбоксеров в условиях экстремальных физических нагрузок, односторонних мышечных перегрузок развиваются биомеханические нарушения в ПДС с последующим нарушениями церебральной гемодинамики по типу ангиоспазма и ишемии. Они характеризуются рядом отличительных черт: отсутствием субъективных жалоб и типичных клинических проявлений, существенным увеличением скоростей кровотока в системе каротид и снижением скоростей кровотока в сосудах вертебробазиллярной системы при

повышении индексов резистивности и снижении индексов реактивности.

Данное исследование может стать основанием для необходимости длительного наблюдения и оздоровления спортсменов с постоянно высокими физическими нагрузками, у которых реализуется модель патологических реакций данного типа.

Полученные результаты демонстрируют эффективность и безопасность метода системной разгрузки и коррекции ПДС устройством «Армос». Ее следует рекомендовать для широкого применения немедикаментозной терапии в системе оздоровления спортсменов с высокими физическими нагрузками.

Литература:

1. Гайдар Б.В., Парфенов В.Е., Свистов Д.В. *Практическое руководство по транскраниальной доплерографии*. – СПб.: ВМА, 1995.
2. Митагвария Н.П. *Устойчивость обеспечения функции головного мозга*. – Тбилиси: Мицниереба, 1983. – С. 20–86.
3. Никитин Ю.М. *Ультразвуковая доплерография в диагностике поражений магистральных артерий головы и основания мозга*. – М., 1995. – 45 с.
4. Одинак М.М. *Практическое пособие по церебральной доплерографии*. – СПб., 1997. – 50 с.
5. Vaumbach G.L., Ghoneim S. *Vascular remodeling in hypertension // Scanning Microsc.* – 1993. – V. 7. – № 5. – P.137–142.